Aus der klinischen Abteilung des Zahnärztlichen Institutes der Universität Basel
(histologisches Laboratorium). Vorsteher: Prof. Dr. O. Müller.

Neue Untersuchungen über das Wurzelkanalgewebe

Inaugural-Dissertation

zur Erlangung der Doktorwürde der Zahnheilkunde der medizinischen Fakultät der Universität Basel

vorgelegt von

MAX KEHLSTADT
von Basel

Zürich 1944

Buchdruckerei Berichthaus

Von der medizinischen Fakultät Basel
genehmigt auf Antrag von Prof. Dr. O. Müller.

Tag der Promotion: 10. Juli 1942

Aus der klinischen Abteilung des Zahnärztlichen Institutes der Universität Basel
(histologisches Laboratorium). Vorsteher: Prof. Dr. O. Müller.

Neue Untersuchungen über das Wurzelkanalgewebe

Inaugural-Dissertation

zur Erlangung der Doktorwürde der Zahnheilkunde der medizinischen Fakultät der Universität Basel

vorgelegt von

MAX KEHLSTADT
von Basel

Zürich 1944

Buchdruckerei Berichthaus

R. UNIV.
BIBLIOTHEEK
LEIDEN

Separatabdruck aus der «Schweizerischen Monatsschrift für Zahnheilkunde»
Band 54, 1944, Heft 3.

Aus der klinischen Abteilung des Zahnärztlichen Institutes der Universität Basel (histologisches Laboratorium). Vorsteher: Prof. Dr. O. Müller.

Neue Untersuchungen über das Wurzelkanalgewebe

INAUGURAL-DISSERTATION

zur Erlangung der Doktorwürde der Zahnheilkunde der Medizinischen Fakultät der Universität Basel

vorgelegt von *Max Kehlstadt*, von Basel

Das Volumen der Zahnpulpa verkleinert sich während der Dauer des Lebens fortwährend durch Anbau der Hartsubstanzen an den Innenwänden des Zahnes. Diese Tatsache steht längst fest und kann jederzeit makroskopisch durch Vergleich junger und alter Zähne nachgeprüft werden. Früher nahm man allgemein an, daß diese Verengerung am gesunden Zahn durch fortwährende Anlagerung normaler Dentinschichten geschehe, was eine zeitlebens gleichmäßig funktionierende Odontoblastenschicht voraussetzen würde. Eingehende histologische Untersuchungen haben aber in den letzen Jahrzehnten deutlich bewiesen, daß ein Zahn mit durchwegs normaler Odontoblastenschicht und gleichmäßiger Anlagerung von Sekundärdentin praktisch nicht vorkommt. Im Jahre 1927 haben *Euler* und *Meyer* ihre grundlegenden Arbeiten über die Sekundärdentin- und Dentikelbildung veröffentlicht und damit die folgenden hauptsächlichen Grundfragen des Problems beantwortet: Die vollständig normale Apposition von Dentin hört im Momente des Auftretens physiologischer und pathologischer Reize auf, was, da schon die gewöhnliche funktionelle Belastung dazu gerechnet werden muß, bereits zur Zeit des Zahndurchbruches der Fall ist.

Von diesem Augenblick an läßt das Bild sowohl der Pulpa als auch des Dentins verschiedene Differenzierungen zu. Auslösende Ursache ist ein Reiz, der die Odontoblasten trifft, mittelbar durch Vorgänge innerhalb der Pulpa oder unmittelbar z. B. durch Kariesreiz auf die Dentinkanalausläufer der Zahnbeinbildnerzellen. Uns interessieren vor allem die durch

die mittelbaren endogenen Ursachen bedingten Veränderungen am gesunden Zahnmark.

Euler und *Meyer* beschreiben drei Arten von irregulärem Sekundärdentin, die sich grob durch Knickung, Torsion und Verzweigung und schließlich durch Fehlen der Dentinkanälchen unterscheiden. Davon streng abgetrennt werden rein degenerative Verkalkungen der Pulpa. Da nicht kanalisiertes Sekundärdentin immer mit odontoblastenarmen Zonen korrespondiert, so wird angenommen, daß in diesen Fällen mit Hilfe der v. Korffschen Fasern vermehrte, intertubuläre Substanz gebildet wird.

Die Frage nach der Möglichkeit einer Metaplasie, des dem embryonalen Bindegewebe noch sehr nahestehenden Pulpagewebes, zu den hoch differenzierten Odontoblasten in einem späteren Zeitpunkte der Zahnentwicklung, wird in positivem Sinne beantwortet.

In seiner 1930 erschienen Dissertation stellte sich *W. Rey* die Aufgabe, die von den obengenannten Forschern angegebenen Befunde über die Sekundärdentinbildung zu prüfen und kam zu Ergebnissen, von welchen hier nur diejenigen erwähnt sein sollen, die für das folgende von Bedeutung sind:

1. «Eine Anlagerung von irregulärem Sekundärdentin ist bereits im Alter von 10–20 Jahren zu konstatieren.»
2. «Die Bildung von Sekundärdentin beginnt, abgesehen von der des Reizdentins infolge Karies, ausschließlich im Wurzelkanal und nicht etwa in der Pulpakammer.»

Der Beginn einer Veränderung der Hartsubstanzen ist demnach zeitlich und örtlich auf den Wurzelkanal fixiert. Jeder Entstehung von Hartsubstanz liegt aber das Weichgewebe der Pulpa zugrunde. Eine Verschiedenheit in der Erscheinungsform der Hartsubstanzen deutet auf eine ebensolche im Weichgewebe, dem Bildungsgewebe des Zahnbeins hin. Diese, hauptsächlich im Gebiete des Wurzelkanals näher zu untersuchen und an Hand von Bildern zu beschreiben, soll die Aufgabe der vorliegenden Arbeit sein.

Bei der konservierenden Behandlung pulpakranker Zähne bauen wir in vielen Fällen auf die vitale Reaktion gerade des

Wurzelkanals, und zwar auf seine obern, der Pulpakammer zugewendeten Teile. Hier liegt die offene Gewebswunde bei einer Vitalamputation, für deren Ausheilung es wichtig ist, sich zu vergegenwärtigen, was wir dort normalerweise für ein Gewebe vorfinden werden. Wir beobachten, daß das histologische Bild des Pulpagewebes fast in jedem Abschnitte seiner Ausdehnung feine Unterschiede aufweist, die ortsspezifisch sind, ebenso daß jede Zone auf eine bestimmte Affektion hin in differenzierter Weise reagieren kann. Ich sehe dabei gänzlich ab, von der durch die Ernährung oder hormonal bedingten Verschiedenheit der Reaktion des einzelnen Individuums. Die Odontoblasten der Wurzelkanäle pflegen viel früher zu degenerieren, als die der Kronenpulpa, die Tendenz zur Hartsubstanzanlagerung ist aber gerade hier ausgesprochen vorhanden. Entsprechend dem vorzeitigen Schwund der Odontoblasten zeigen aber die angelagerten Schichten sehr wenig Ähnlichkeit mehr mit dem typischen Dentin der Entwicklungsperiode. Wir finden je nach Alter Sekundärdentin I., II. und III. Ordnung, überschichtet oder nach Resorption ersetzt, von knochenähnlichen Hartsubstanzen mit allen Kennzeichen des Zementes. Den Kanal finden wir ausgefüllt mit derbem fibrillären Bindegewebe, welches offenbar im Stande ist, Hartsubstanzen zu produzieren. Wir haben zwei Möglichkeiten, uns das Auftreten von fibrillärem Bindegewebe zu erklären:

1. Durch Einwachsen von Wurzelhautgewebe durch den Apex.
2. Durch Metaplasie des ursprünglichen Pulpagewebes.

E. Gysin hat 1934 verschiedene derartige Fälle veröffentlicht. Er zitiert auch ähnliche Beobachtungen von Metaplasien der Forscher *Euler*, *Zilkens* und *Wannenmacher*. In allen Fällen kamen aber nur Pulpen zum Schnitt, die unter Wirkungen starker kariöser Reize standen, Pulpapolypen, Pulpitis ulcerosa, Pulpitis purulenta partialis usw. Ebenso Pulpen, die unter schweren Ernährungsstörungen durch Paradentosen zu leiden hatten. Allgemein wurde folgendes beobachtet. In den tiefen Schichten der Pulpa, Kanal und

Apex sind die spezifischen Dentinbildner der regressiven Metamorphose zum Opfer gefallen. Die typischen Pulpaelemente sind durch zellarmes, fibrilläres Bindegewebe ersetzt worden. Zeichen einer Infektion sind auf die Kammern beschränkt, der Kanal bleibt davon frei. Durch Resorption seiner Wände wird dieser meist stark erweitert, die Resorptionslakunen nachträglich durch eine Hartsubstanz verschlossen, die zementähnlichen Charakter aufweist. An Stelle der Dentinbildung, die nur hoch differenzierten Odontoblasten möglich ist, tritt die mindere Leistung einer Zementbildung, zu welcher auch das genetisch primitivere Bindegewebe der Wurzelhaut befähigt ist.

Die Frage, ob nun die Veränderung des Weichgewebes im Wurzelkanal durch Umwandlung des Gewebes, also durch Metaplasie entstanden ist, oder ob die Einwachsung von Periodontalgewebe durch den Apex unter Verdrängung des atrophischen, ursprünglichen Gewebes vor sich geht, *(Euler)* zu entscheiden, ist von untergeordneter Bedeutung. Da beide Arten durch zahlreiche Beobachtungen als vielfach belegt gelten dürften, wird man wohl am richtigsten gehen, eine Kombination von Metaplasie und Einwachsen durch den Apex anzunehmen. Eine dritte Möglichkeit der Einschleppung und Anlagerung bindegewebiger Elemente durch den Blutstrom, mit der Aufgabe zementbildende Fibroblasten in den Kanal hineinzubringen, sei hier nur nebenbei erwähnt. Über die Tatsache, daß das neue Hartgewebe nicht von Odontoblasten, sondern Fibroblasten gebildet wird, besteht keine Diskussion. Die Bilder 1 und 2 zeigen klar, wie zwischen dem Zement der Wurzelhaut und der neuen Hartsubstanz im Kanal weder ein Unterschied, noch eine Grenze besteht. Beide Präparate stammen von kariesfreien Zähnen, und wir dürfen wohl annehmen, daß die Hartsubstanzen vom gleichen Grundgewebe gebildet wurden. In- und außerhalb des Apex ist dieselbe verkalkte Grundsubstanz zu sehen, mit eingelagerten großen, vielverzweigten Zementkörperchen, deren Ausläufer untereinander in Verbindung stehen.

Wannenmacher schreibt über diese Hartsubstanz folgendes: «Man kann dieses Produkt viel eher zementähnlich, als

dentinähnlich nennen, da einmal die strukturelle Ähnlichkeit mit Zement viel größer ist als mit Dentin, dann aber auch in bezug auf seine Entstehung. Es wird von Fibroblasten gebildet. Weswegen ich es nach einem Vorschlag Aschoffs Zementoid nenne, liegt hauptsächlich daran, um ohne weiteres darzutun, daß es in bezug auf seine Lokalisation kein richtiges, sondern deplaciertes Zement ist.» Weiter antwortet *Wannenmacher* auf die Frage, warum denn von den Fibroblasten nicht eine knochenähnliche Substanz mit Haversschen Kanälen usw., sondern gerade Zement gebildet werde, wie folgt:

«Die Fibroblasten sind aus der wohl entzündlich veränderten Pulpa hervorgegangen. Diese ihrerseits ist allgemein mesodermaler Abkunft. Aus diesem Mesoderm differenzieren sich Bindegewebszellen zu Zementoblasten und Odontoblasten. Die weniger differenzierten Bindegewebszellen der Pulpa haben also eine sehr nahe Verwandtschaft sowohl zu den Odontoblasten als zu den Zementoblasten. Es liegt demnach den durch das chronisch entzündliche Milieu gereizten Bindegewebszellen sehr nahe, sich auf Grund ihrer Verwandtschaft in bezug auf ihre Funktion als Zementoblasten einzustellen.»

Bei allen beschriebenen Fällen herrscht die Auffassung, daß die Dentinbildner nur in der entzündlich beeinflußten Pulpa verlorengehen und durch randständige Fibroblasten verdrängt oder ersetzt werden. Auch *Gysins* Schlußfolgerung, daß nämlich die ganze Umwandlung des Gewebes eine Abwehrmaßregel gegen die apikalwärts vordringende Infektion sei, und daß die Pulpa sich durch eine Barriere gegen den vordringenden Infektionsprozess schütze, baut auf dieser Annahme auf.

Es wäre nun interessant zu wissen, wie sich die Partie des obern und mittleren Wurzelkanals bei normalen Verhältnissen ohne pathologische Reizungen dem Beobachter zeigt. Ob eventuell auch der normale Zahn in seiner Wurzelpulpa ähnlichen Veränderungen des Gewebes unterworfen ist, wie der unter Kariesreiz stehende Zahn?

Wie schon anfangs gesagt wurde, treten irreguläre Sekundärdentine in der Regel schon früh und ohne Entzündungserscheinungen zuerst im Wurzelkanal auf. Warum also nicht auch die übrigen regressiven Veränderungen, die diesen voranzugehen pflegen?

In seinen Beiträgen zur Biologie der Pulpa antwortet darauf *G. Fischer* 1932 wie folgt: Schon die jugendliche Pulpa pflegt in der Wurzel immer fibrös und dichter gebaut zu sein als die lockere weitmaschige Kronenpulpa. Die fibrilläre Umwandlung macht mit dem Einsatz der Kau- und Bißfunktionen rasche Fortschritte. Desgleichen setzen Oedeme, Zerfall der Odontoblasten und Störungen im Dentin ein. Diese Verdichtung des Wurzelparenchyms ist als Anpassung an die Lebensbedingungen des ausgewachsenen Zahnes und nicht als pathologische Erscheinung aufzufassen. *Fischer* macht für die regressiven Veränderungen des Pulpagewebes im normalen Zahn Stoffwechselstörungen verantwortlich. Das an Paradentosezähnen gewonnene Bild der Stauungspulpa wird in abgeschwächtem Maße auch auf den normalen Zahn angewendet. Das engerwerdende Foramen bedingt eine Stauung des intradentalen Kreislaufs, die nun ihrerseits Ursache der Pulpaveränderung wird. Die höchstdifferenzierten, empfindlichsten Zellen, die Odontoblasten, reagieren zuerst auf die Schädigung und degenerieren, da die zu ihrem Leben notwendige Basizität des Blutes wegen Strangulierung der zuführenden Gefäße am Apex nicht aufrechterhalten werden kann.

Infolgedessen enthält der verlangsamte Blutstrom einen Säureüberschuß, der die Odontoblasten in der Nähe gestauter Venen zur Nekrobiose in Form von vakuoliger Degeneration bringt. Das Phänomen der Stauung ist somit stets als Folge des physiologischen Wachstumprozesses im apikalen Wurzelteil aufzufassen. Es kann hier auf die chemischen Erklärungen, die uns *G. Fischer* in äußerst interessanter Weise über die Stauungspulpa gibt, nicht weiter eingegangen werden, sondern nur angegeben werden, daß er ihr Zustandekommen auch funktionell begründet, durch den beim Kauakt auf das Foramen apikale einwirkenden Vertikaldruck, der das

Abb. 1. Zementoide Hartsubstanz im Wurzelkanal. Ablenkung der Dentinkanälchen in Kronenrichtung

Abb. 2. Foramen apicale mit Hartsubstanzeinlagerung. Beachte Dentinkanäle

Abb. 3a. Kanal eines mehrwurzligen Zahnes: Wurzelpulpa mit starker bindgewebiger Degeneration. Zentrale Verkalkungen. Gestaute Gefäße. Vakuolige Auflösung der innern Odontoblastenschicht

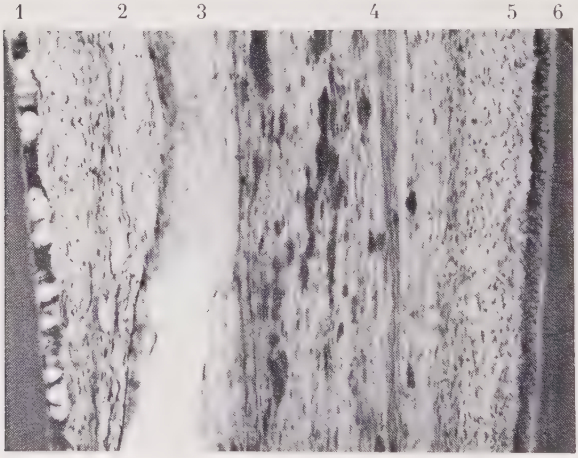

Abb. 3b. 1. Odontoblasten in vakuoliger Degeneration. 2. Staupulpagewebe. 3. Stark gestaute Vene. 4. Hyalin deg. und verkalkter Bindegewebestrang. 5. Preßpulpa. 6. Normale Odontoblasten unter Preßpulpa.
Starke Vergrößerung von 3a

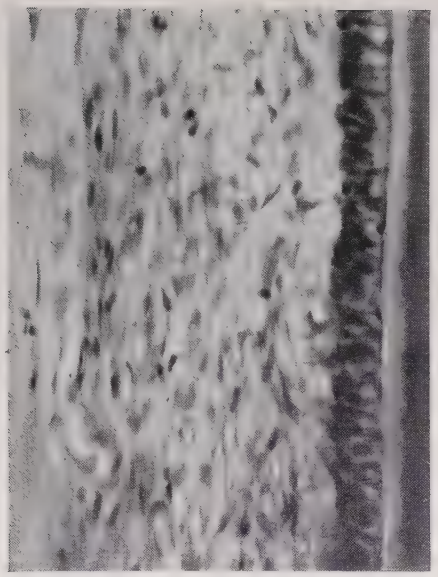

Abb. 3c. Vergrößerung von Preßpulpa und normalen Odontoblasten an der Außenwand. Die Kegelformen und aufrechten Walzen der O. sind gut zu erkennen. Das Gewebe weist eine deutliche Richtung auf

Abb. 3d. Vergrößerung von Staupulpa an der Innenwand. Rechts: Vene. Längliche Vakuolen im Gewebe. Odontoblastenreihe durch Vakuolen unterbrochen



Abb. 3e. Typische Staupulpa. Auch dieses Gewebe weist eine deutliche Richtung auf

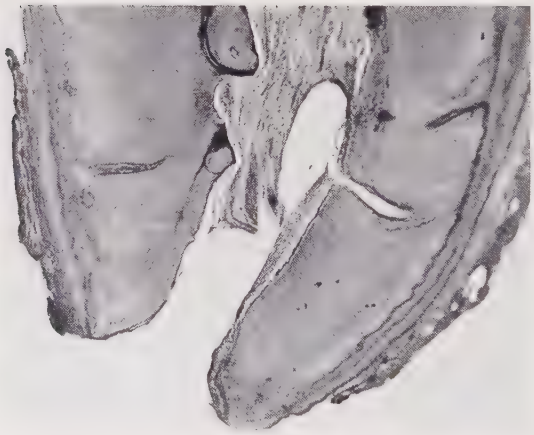

Abb. 4a. Apex mit einwachsendem Bindegewebe. Strang verläuft entlang der linken Wand. Hier liegt durch ein Dentikel geschützt Restpulpagewebe und eine kleine Anhäufung von Odontoblasten. Die rechte Seite zeigt normale Odontoblasten unter Preßpulpagewebe

Abb. 4b. Der gleiche Zahn weiter kronenwärts

1. Der bereits hyalinentartete Bindegewebsstrang, der längst an der Innenwand die Odontoblasten zum Verschwinden gebracht hat

2. Typische Preßpulpa mit Odontoblasten an der Außenwand

Abb. 4c. Übergangstelle an der innern Wand des gleichen Zahnes. Hier drängt der Strang gegen die Wand, die Odontoblasten legen sich seitlich um, das Preßpulpagewebe entartet bindegewebig. Das Sekundärdentin zeigt die für den I. Grad charakteristische Knickung der Dentinkanälchen

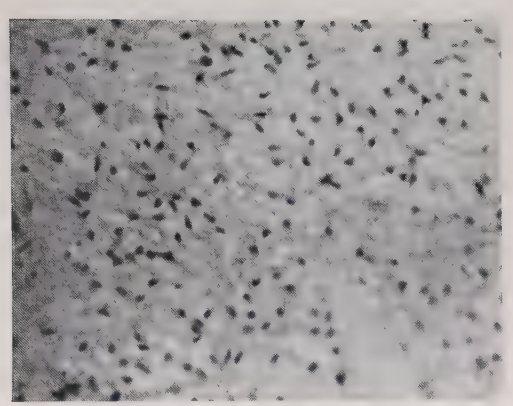

Abb. 5. Normales, ungepreßtes Pulpagewebe aus dem Wurzelkanal eines jugendlichen Zahnes mit noch unvollendetem Wurzelwachstum. Beachte die vollständige Richtungslosigkeit des Gewebes

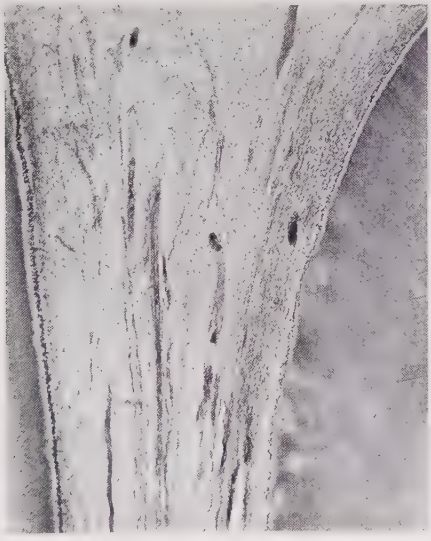

Abb. 6a. Das verschiedene Verhalten der Odontoblasten an den beiden Kanalwänden. Außen normal, innen gepreßt und in Auflösung begriffen

Abb. 6 b. Vergrößerte Stelle an der innern, zentralen Wand des Zahnes

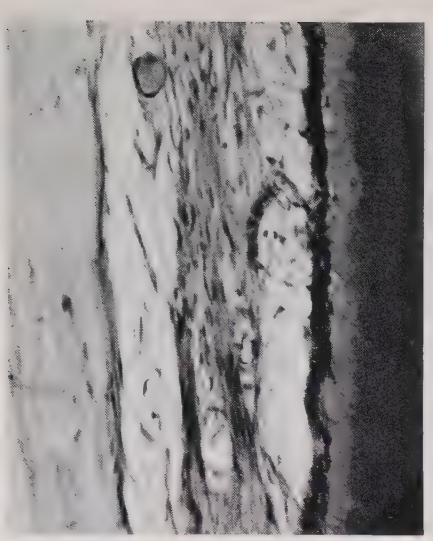

hyaline Entartung | Fibroblasten | Odontoblasten in Seitlage

Abb. 7. Beispiel für das Umlegen der Odontoblastenkegel in Richtung der Krone, bedingt durch das Vordringen des Bindegewebes vom Apex her



Resorption und Anbau von Hartsubstanzen | Bindegewebe ohne Odontoblasten | Preßpulpa mit normalen Odontoblasten Prädentin

Abb. 8. Der Zahn eines 80jährigen zeigt noch das verschiedene Verhalten der beiden Kanalseiten

Abb. 9. Das verschiedene Verhalten der Kanalseiten drückt sich auch aus in der Dentinbildung. Normale Anlagerung rechts unter Preßgewebe. Irreguläres Sekundärdentin links mit Verschleppung der Odontoblasten durch das Bindegewebe

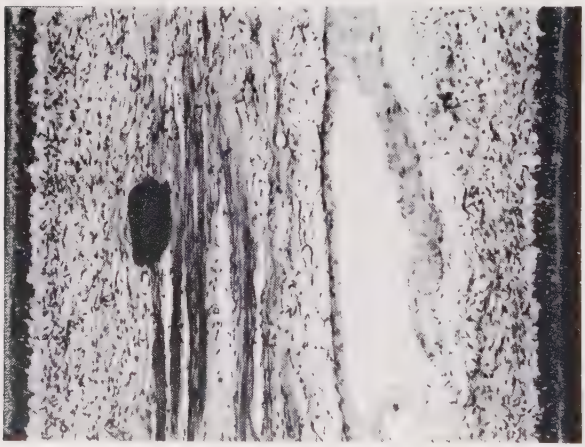

Abb. 10. Einwurzliger Zahn. Das Bindegewebe läßt beidseits Raum für eine genügende Schicht von Preßpulpa, die die vollständige Erhaltung der Odontoblastenschicht ermöglicht

Abb. 11a. Schnitt durch einen untern Molaren. Die zentrale Wand des sichtbaren Kanals zeigt keine Odontoblasten mehr, die äußere Wand zeigt vakuolige Degeneration unter Staupulpa. Das Bild zeigt deutlich, wie das Bindegewebe entlang der innern Wand, auf dem kürzesten Wege dem Mammerzentrum zustrebt

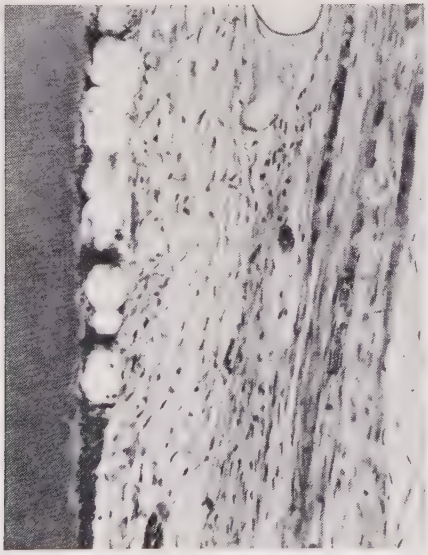

Abb. 11b. Ausschnitt aus dem Stauungsbereich des gleichen Zahnes. Apicalwärts lassen sich die Odontoblasten bis zur Grenze des Schnittes verfolgen (11a)

Gewebe der Wurzelkanäle in der Längsrichtung der Wurzel beansprucht und für das Pulpagewebe ähnliche Bedingungen schafft wie für die Wurzelhaut, deren Struktur es nun annimmt. Auf jeden Fall steht es für *G. Fischer* fest, daß alle diese Veränderungen physiologisch sind und jeden normalen in Funktion stehenden Zahn betreffen. Für die vorliegende Arbeit wurden nun zahlreiche Präparate von kariesfreien jungen und alten Zähnen untersucht, die alle die angegebenen Verhältnisse mehr oder weniger deutlich aufwiesen. Immer sind in den Wurzelkanälen langgestreckte Bindegewebzüge festzustellen, die in okkluso-apicaler Richtung verlaufen. Sie folgen im allgemeinen den Nervensträngen und Hauptgefäßen und wachsen dicht geschlossen, niemals diffus in den Wurzelkanal ein. Das Gewebe erscheint stark verdichtet und mechanisch fester, verglichen mit dem der Pulpa. Es neigt in vielen Fällen zu hyaliner oder verkalkender Degeneration. (Abb. 3a, b, c; 4b, c; 12.) Die Zellkerne sind langgestreckt, spindelförmig, zwei- bis höchstens dreizipflig. (Abb.7) Ausgenommen am Apex, den sie ganz einnehmen, erfüllen die Bindegewebsstränge selten die ganze Breite des Wurzelkanals aus, sondern lassen entweder ein- oder beidseitig einen Raum für restierendes Pulpagewebe frei, welches auffälige Veränderungen aufweist. Vor allem erscheint es in horizontaler, zum Wurzelkanal senkrechter Richtung zusammengepreßt. Die Ursache liegt vermutlich im starken, verdrängenden Wachstum des einwachsenden Bindegewebes. Das randständige Pulpagewebe nimmt infolgedessen, wie ein seitwärts zusammengeschobenes Drahtgitter ebenfalls eine Richtung an. (Abb. 4b, 6a.) Diese liegt senkrecht zur wirkenden Kraft, also ebenfalls kanalparallel. Aus dem gleichen Grunde erscheint auch dieses Restgewebe dichter und zellreicher als das ursprüngliche. (Abb. 3b, c.) Ich möchte diese Erscheinungsform mit dem Namen Preßpulpa kennzeichnen. Bild 5 zeigt zum Vergleich einen Ausschnitt aus dem Wurzelkanalgewebe eines Zahnes mit unvollendetem Wurzelwachstum. Das Präparat wurde dem Oberkiefer eines Kindes, das wegen Tumor operiert wurde, entnommen. Der Kanal ist noch breit und zeigt ein Gewebe, das sich in keiner Weise von dem der Krone

unterscheidet. Die Odontoblastenschicht ist gut und normal entwickelt, von Fibrillen fehlt jede Spur. Der Ausschnitt wurde absichtlich ohne Berührung einer Kanalwand gewählt, um zu zeigen, daß es dem Beschauer unmöglich ist, daraus auf die Richtung des Kanals zu schließen, wie es bei Betrachtung des gewissermaßen an die Wand gepreßten Restpulpagewebes eines weiter entwickelten Zahnes ohne weiteres möglich ist. Dieses Preßpulpagewebe erfüllt jedoch, sofern es noch über eine gewisse Dicke der Schicht verfügt, seine Aufgabe als Basisgewebe der Odontoblastenschicht weiter. Wir finden diese darunter unverändert bestehen, während sie an jenen Stellen, wo das Bindegewebe direkt an der Wand verläuft, vollständig verschwunden ist. Die Gestalt der Odontoblasten ist normal und zeigt die bekannten, aufrechten Walzen- oder Klöppelformen, die für sie charakteristisch sind. (Abb. 3d, c.) Die ganze Schicht zeigt die gewohnte Zelldichte und die normale Art der Lagerung. Einzig die Weilsche Schicht mit ihrer verhältnismäßigen Zellarmut ist vermindert deutlich festzustellen, was vermutlich mit der Zusammendrängung des ganzen Gewebs zusammenhängt. (Abb. 3b, 10.) Anders werden die Verhältnisse, wenn die Gewebsstränge näher an die Kanalwand herandrängen. Wir finden jetzt alle Übergänge von gepreßtem Pulpagewebe, das durch längliche, kanalparallele Vakuolen verdrängt und durchsetzt wird (Abb. 4c), welche die Interzellularen zu Bündeln zusammenfassen, bis zur vollständigen fibrillären Entartung. (Abb. 7.) Die Odontoblasten degenerieren offenbar durch Druck und Nahrungsmangel. Durch Abnahme ihrer Zahl wird die Schicht dünner und verschwindet schließlich ganz (Abb. 4c). Die vorher eng gedrängt stehenden Zellen, lösen sich aus dem Verbande und beginnen auseinanderzurücken. Dabei fällt auf, daß sich die sonst aufrechtstehenden Zellen, längs ihrer Breitseite an die Kanalwand anlegen (Abb. 4c). Besonders gut ist dieses Umlegen der Odontoblasten-Zellwalzen auf dem untern Teil des Bildes zu sehen (Abb. 7). Diese Erscheinung ist durch den schräg seitlich auftreffenden Druck des sich vom Apex her ausbreitenden Bindegewebes zu erklären. Bild 4c zeigt eine solche Stelle. Das bereits hyalin entartete Bindegewebe

drängt sich an die Wand. Das Restpulpagewebe ist mit länglichen Vakuolen durchsetzt, die lockere Interzellularsubstanz hat sich zu Fibrillen verdichtet. Die Odontoblasten sind wie ein Ährenfeld im Wind kronenwärts umgelegt und an die Wand gepreßt. Eine Tatsache, die uns die auffallende Knikkung der Dentinkanälchen im sekundären Wurzeldentin erklärt. Diese ist ebenfalls auf dem Bilde 9 gut zu sehen. Die dem Kanal zugewendete Basis schaut kronenwärts, die Spitze wird durch den Tomesschen Fortsatz am Dentin festgehalten. Bei weiterer Anlagerung von Kalk muß das Kanälchen von seiner ursprünglichen Richtung abweichen. Daß die Knickung der Kanäle tatsächlich einer Ablenkung der Odontoblastenbasis in Richtung der Krone entsprechen würde, zeigen die Bilder 1 und 2. Besonders 2 zeigt einen Apex, mit langen kronenwärts abgebogenen Kanälchen, erklärbar durch das hier besonders stürmische und starke Einwachsen des Wurzelhautgewebes, welches die Odontoblasten während ihrer Dentinbildung gewissermaßen kronenwärts verschleppte (Abb. 9). Weiter ist auf Bild 4c zu sehen, wie an der Stelle, wo der Bindegewebsstrang die Kanalwand berührt, keine Odontoblasten mehr zu finden sind, sondern bereits sich eine Hartsubstanz anzulagern beginnt, die nichts mehr mit Dentin gemein hat. Bild 4 zeigt uns aber noch ein weiteres, nämlich das verschiedene Verhalten der beiden Kanalseiten. Die eine Seite zeigt normale Odontoblasten, die andere überhaupt keine mehr. Diese Tatsache wurde schon von *Fischer* beobachtet und als Folge des gestauten Kreislaufes erklärt. Die normale Seite liege im Bereich der aufsteigenden, sauerstoff- und blutkalkbeladenen Arterie, die degenerierte Seite aber im Bereich des übersäuerten, venösen Rücklaufs. Die untersuchten Präparate mehrwurzliger Zähne zeigen nun alle übereinstimmend, daß die einer virtuellen Zentralachse des Zahnes zugewendeten Kanalwände zuerst von einer Degeneration der Odontoblastenschicht betroffen werden. An diesen innern Wänden verlaufen die straffen Bindegewebsfibrillen, die auf diese Weise auf dem kürzesten Wege dem Zentrum der Kronenpulpa zustreben (Abb. 11a, 6a). Die Außenwand dagegen zeigt normale Odontoblasten unter einer gepreßten Pulpa-

gewebsschicht. An jüngeren mehrwurzligen Zähnen läßt sich deutlich sehen, daß die Degeneration an der innern, zentralen Seite des Kanals ihren Anfang nimmt (Abb. 6, 4), während bei einwurzligen Zähnen, wo wir keine durch den Bindegewebsstrang bevorzugte Lokalisation feststellen können, die Degeneration beidseitig oder einseitig beginnen kann. Präparat 8 z. B. zeigt uns den gesunden einwurzligen Zahn eines 80jährigen Mannes. Der Strang verläuft an der linken Wand und hat längst jede normale ursprüngliche Pulpaformation verdrängt. Riesige Resorptionen und Neuanbau von Hartgewebe haben sich abgelöst, während an der rechten Wand noch immer eine wohlfunktionierende Odontoblastenschicht, mit schön abgegrenztem neugebildetem Prädentin zu sehen ist. Eine Basis von leichtgepreßtem und von spärlichen Fibrillen durchsetztem Pulpagewebe erfüllt den Kanal bis fast zur Mitte. Auf diese Weise konnte die Dentinbildung bis ins hohe Alter durch Erhaltung der Nahrungszufuhr ermöglicht bleiben. Ohne diese Pulpagrundgewebeschicht wären die Odontoblasten längst verschwunden. Befinden sich also noch Odontoblasten in einem Kanal, so können wir sicher sein, daß wir zwischen ihnen und dem gestreckten Bindegewebe eine Schicht von wenn auch gepreßtem Pulpanährgewebe finden werden, ohne welches sie nicht lebensfähig sind. Nicht nur läßt das Andrängen des Bindegewebes an die Kanalwand die Odontoblasten verschwinden, sondern auch das Umgekehrte ist der Fall. Entfernt sich nämlich aus irgendeinem Grunde z. B. abgelenkt durch ein Dentikel (Abb. 4a), der Strang von der Wand, so sehen wir, sofern eine genügende Schicht von Preßpulpa Platz findet, sofort Odontoblasten. Dies auch apikalwärts von Zonen, wo sie schon längst verschwunden sind. Ihr Vorhandensein oder Nichtvorhandensein ist also nicht an die Höhe des Vordringens von Bindegewebe in den Kanal gebunden, sondern lediglich an die Anwesenheit des Grundgewebes oder anders ausgedrückt, die Entfernung oder Nähe des Bindegewebes von der Kanalwand.

Bei besonders genauer Betrachtung von Degenerationsstellen der Odontoblastenschicht sehen wir aber, daß diese auch unter andern Bedingungen der Nekrobiose verfallen

kann. Bei Abbildung 11 beobachten wir z. B. wie die Zellschicht an der Außenwand sich unter dem Bilde der Vakuolenbildung aufzulösen beginnt. Während die Schicht an der Innenwand unter dem Druck der dort verlaufenden Bündel längst verschwunden ist, so haben wir an der Außenwand noch eine reichliche Lage von noch nicht umgewandeltem Gewebe. Dennoch sehen wir die Degeneration. Bei genauer Betrachtung und starker Vergrößerung des Grundgewebes wird klar, daß wir es nicht mit lediglich gepreßtem Pulpagewebe zu tun haben, sondern daß es hier blasig entartet und von Vakuolen verschiedener Größe durchsetzt ist. Stark erweitere zahlreiche Gefäße durchziehen das Gewebe in schlängelnder Form. Abbildung 3d und e gibt dieses Gewebe, das einen zerrissenen und unregelmäßigen Charakter aufweist, wieder. Wir treffen es ähnlich immer in Begleitung der vakuoligen Odontoblastendegeneration an. Es besteht wohl kaum ein Zweifel, daß es sich hier um das Bild der von *Fischer* angegebenen Stauungspulpa handelt. Die vakuolige Degeneration ist die Reaktion auf Blutstauung und Übersäuerung der zugrundeliegenden Gewebsschichten. Sie ist primär eine Folge der Stauung und erst sekundär eine solche der fibrillären Pulpaumwandlung, während die obenbeschriebene Degeneration der Odontoblasten unter dem Bilde der Auflösung und Seitwärtslagerung eine direkte primäre Folge der Bindegewebswucherung ist, entstanden durch Druck auf die empfindlichen Dentinbildnerzellen und die Blockierung der Nahrungszufuhr infolge Verschluß zuführender Kapillaren. Die Odontoblasten weichen gleichsam einem zu hohen Gewebsdruck bedingt in einem Fall durch Hyperaemie, im andern durch sich ausbreitendes Bindegewebe.

Zusammenfassung der Befunde

Die Veränderung der Hartgewebe und Weichgewebe des Zahnes beginnt zuerst im Wurzelkanal.

Die bindegewebige Umwandlung der Wurzelpulpa ist physiologisch und an jedem ausgewachsenen normalen Zahn festzustellen.